

AŞIKLI (AKSARAY) NEOLİTİK ÇAĞ ERKEĞİNDE DEMİR EKSİKLİĞİNDEN KAYNAKLANAN RAHATSIZLIK

METİN ÖZBEK

Anahtar Sözcükler: Aşıklı Höyük -Akeramik Neolitik -Porotic hyperostosis

Özet: Aşıklı Höyük Aksaray ili sınırları içinde yer alan akeramik neolitik çağa ait bir köy yerleşmesidir. İstanbul Üniversitesi'nden Prof. Dr. Ufuk Esin başkanlığında 1989 yılından beri düzenli olarak kazılan höyükte 1995 yılı kazı çalışmalarında 50 yaşlarında ölmüş bir erkeğe ait iskelet gün ışığına çıkarılmıştır. İlgili bireyin kafatasında, özellikle parietal ve frontal bölgelerde yoğunlaşan gözenekli yapıya (porotic hyperostosis) rastlanmıştır. Bu patolojik oluşumun belirgin olduğu kısımlarda diploe kalınlaşması vardır. Ayrıca, korunmuş olan sol orbit tavanında cribra orbitalia gözlenmiş, uzun kemiklerin gövdelerinde iltihap izleri saptanmıştır.

Aşıklı Höyük, Aksaray'ın 25 km. güney-doğusunda ve Kızılkaya Köyü sınırları içerisinde yer alan akeramik evreye ait bir Neolitik köy yerleşmesidir. İstanbul Üniversitesi Prehistorya Anabilim Dalı başkanı Prof. Dr. Ufuk Esin'in bilimsel başkanlığında ve Aksaray Müzesi'nin sorumluluğu altında 1989 yılından bu yana düzenli olarak kazılmakta olan Aşıklı Köyü, Mamasın Barajı'nın giderek yükselen suları altında kalma tehlikesiyle karşı karşıyadır¹. Aşıklı'da kurtarma kazısının birkaç yıl daha devam etmesi beklenmektedir. Aşıklı Neolitik insanları yoğun avcı ve toplayıcılığa dayalı bir geçim ekonomisini sürdürmüşlerdir². Günümüzden aşağı yukarı 10 bin yıl önce kurulduğu belirlenen Aşıklı Köyü'nde tarımın ilk izlerine de rastlanmıştır. Prof. Dr. Ufuk Esin'in deyişiyle (kişisel görüşme) hayvancılık açısından da öncü evcilleştirmenin görüldüğü anlaşılmaktadır.

¹ Esin, U.: "1991 Aşıklı Höyük (Kızılkaya Köyü, Aksaray İli) Kurtarma Kazısı." XIII. Kazı Sonuçları Toplantısı I (1992), 131-153.

² Esin, U.: "Akeramik Neolitik Evrede Aşıklı Höyük." XI. Türk Tarih Kongresi 1 (1994), Ankara, s.29-38.

1989 kazı döneminden bu yana Aşıklı Köy yerleşmesinde gün ışığına çıkarılmış olan insan iskelet kalıntılarını incelenmek üzere her yıl düzenli olarak laboratuvarımıza teslim edilmiştir³. Aşıklı'da ölümler, yerleşim alanı içinde evlerin taban altlarına açılan çukurlara çömelmiş vaziyette gömülmüştür. Mezarlarda herhangi bir ölü hediyesine rastlanmamıştır. Aşıklı Neolitik insanlarının gömü ve ölü yakma geleneği ile ilgili bilgiler daha önceki yayınlarda ele alınmıştır^{4,5,6,7,8,9}. 1997 kazı döneminde bulunan insan iskeletleriyle beraber Aşıklı neolitik çağ topluluğu şimdiden 65 bireyi buldu. Laboratuvarımıza teslim edilen son kazı yılına ait iskeletlerin antropolojik incelemesi devam etmektedir.

Patolojik gözlem : Kafatasında porotic hyperostosis adı verilen gözenekli yapının izlerini taşıyan Aşıklı erişkini 1995 kazı döneminde gün ışığına çıkarılmış olup AH'95 sk.16 buluntu numarası ile kayıtlarda yer almaktadır. Kalça kemiğinde korunmuş os pubic'in facies symphysialis'inden elde ettiğimiz bilgilere göre¹⁰, aşağı yukarı 50 yaşlarında öldüğü belirlenen bu erişkinin bir erkeğe ait olduğu anlaşılmıştır. İskeletin kafatası ve gövde kemiklerinde çok hafif derecede yanma izleri tespit edilmiştir. Aşıklı erişkininin tüm kemikleri bulunmasına rağmen bunlar toprak altında çok tahrip olmuştur¹¹. Aşıklı erkeğinin kafatasındaki gözenekli yapı oldukça lokal ve simetrik bir dağılım gösterir. Sağ ve sol parietal kemikler üzerinde lambda dikişine yakın kısımlardaki porotic yapı özellikle frontal'in bregma bölgesinde ve orbitlere yakın olan kısımlarda daha çok belirginleşmektedir¹². Frontal'in kaş kemeri hizasında porotic yapının yanısıra çeşitli yönlere uzanan oluklara da rast-

³ Aşıklı Höyük kazılarında gün ışığına çıkarılmış olan insan iskelet kalıntılarını her yıl düzenli olarak incelenmek üzere laboratuvarımıza teslim eden sayın Prof. Dr. Ufuk Esin'e ve kazıda emeği geçen tüm ekip üyelerine burada teşekkür etmeyi bir borç bilirim.

⁴ Esin, U.: (1992) aynı makale.

⁵ Esin, U.: (1994) aynı makale.

⁶ Özbek, M.: "Aşıklı Höyük Neolitik İnsanları." VII. Arkeometri Sonuçları Toplantısı (1992), s.145-160.

⁷ Özbek, M.: "Aşıklı Höyük Neolitik Çağ İnsanları." VIII. Arkeometri Sonuçları Toplantısı (1993), s.201,212.

⁸ Özbek, M.: "Aşıklı Höyük İnsanları." IX. Arkeometri Sonuçları Toplantısı.(1994), s.23-31.

⁹ Özbek, M.: "Aşıklı Neolitik İnsanlarında Ağız Sağlığı ve Beslenme. 1995 Yılı Anadolu Medeniyetleri Müzesi Konferansları. (1996), s.82-93.

¹⁰ Krogman, W.M. ve M.Y. İşcan: The human skeleton in forensic Medicine. (1986) Springfield. Charles C. Thomas.

¹¹ Resim 1: İskeletin korunma durumunu gösteren şema.

¹² Resim 2: Aşıklı erkeğinde frontal bölgesinde gözenekli yapı.

lanmaktadır. Porotic hyperostosis aynı zamanda occipital'in özellikle ense tutunma kasları bölgesinde de hafif biçimde oluşmuştur. Genel olarak dik-kate alındığında Aşıklı bireyindeki porotic hyperostosis'in gelişme derecesi orta kategoriye girmektedir¹³.

Aşıklı kafatasında porotic hyperostosis'in görüldüğü bölgelerde tabula interna'da herhangi bir tahribat bulunmamaktadır; ancak porotic yapının yoğun olduğu frontal ve parietalde belirgin bir diploe kalınlaşması vardır¹⁴. Porotic hyperostosis tanısı yapılırken diploe kalınlaşmasının da mutlaka gözönüne alınması gerekir. İncelediğimiz kafatasında diploe kalınlaşması her bölgede aynı derecede değildir; özellikle frontal kemiğin bregma noktasına yakın olan kısmında 13,88 mm gibi oldukça yüksek bir değer bulunmuştur. Oysa, porotic yapının ve diploe kalınlaşmasının görülmeyeceği örneğin sağ tuber parietale üzerinde ölçülen kalınlık 7 mm.'dir. Çatal Höyük iskelet serisinin porotic hyperostosisli kafataslarında belirlenen değerler (9,4 mm)¹⁵ ve Çayönü Neolitik serisinde porotic hyperostosisli bir kadının kafatasında ölçtüğümüz (11,68 mm) en yüksek değerler dikkate alındığında Aşıklı bireyindeki diploe kalınlaşmasının ne denli belirgin olduğu kolayca anlaşılır. Aşıklı kafatasında korunmuş olan sol orbit tavanında cribra orbitalia'ya da rastlanmıştır. Sağ kısım bulunmadığı için, aynı patolojik oluşumun sağda da mevcut olup olmadığını bilemiyoruz. Elimizdeki Aşıklı erkeği, porotic hyperostosis ve cribra orbitalia'nın aynı bireyde görülebileceğinin en iyi kanıtı sayılmaktadır.

Gözenekli yapının en yoğun olduğu kısımlarda tabula externa hemen hemen tümüyle ortadan kalkmış, böylece kalınlaşan diploe'nin trabeküler yapısı açığa çıkmıştır¹⁶. Frontalin bregma'ya yakın olan bölgesinde enine kesitten çektiğimiz röntgen, diploe kalınlaşmasını açıkça göstermektedir. Bilindiği gibi, kemik doku, anemik durum karşısında hemopoietik ilik artışı devreye sokarak uyumsal mekanizmasını gerçekleştirir. Çünkü kemik iliği trabeküler kısımda ömürleri kısa olan alyuvarların yerine yenilerini

¹³ Martin, D.L. ve ark.: Black Mesa Anasazi Health: Reconstructing life from patterns of death and disease. (1991). Southern Illinois University at Carbondale Center for Archaeological Investigations. Occasional paper No. 14.

¹⁴ Resim 3: Aşıklı erkeğinde kafatası kemiğindeki belirgin diploe kalınlaşması.

¹⁵ Angel, J.L.: "Early Neolithic skeletons from Çatal Höyük: Demography and pathology." *Anatolian Studies* 21 (1971) s.77-99.

¹⁶ Resim 4a ve 4b: Aşıklı erkeğinde parietal bölgesindeki yoğun gözenekli yapı.

yapmak için aşırı biçimde çalışır. Böylece, Aşıklı kafatasında da gördüğümüz gibi ilik hyperplasia'sı denilen durum meydana gelir.

50 yaşlarında ölmüş olan Aşıklı erkeğinde sadece kafatası değil, aynı zamanda gövde iskeletinin değişik kemikleri de osteitik oluşumlar gösterir. Femur gövdesinde, proksimal kısımda hafif bir periostal reaksiyon izlenir. Tibia ve fibula'nın distal kısımlarında da femur'dakine benzer bir porotic oluşum vardır. Bu tür lezyonlar ilk bakışta periostitis ya da osteomyelitis'i çağrıştırır¹⁷. Zaten, uzun kemik gövdelerinde anemia'nın neden olduğu lezyonları osteomyelitis ve periostitis'ten ayırt etmek kolay değildir. Aşıklı bireyimizin boyun, sırt ve bel omurlarında gövde eklem yüzeylerinde belirgin bir porozite vardır¹⁸. Ancak, omur gövdelerinde herhangi bir yassılaşıma söz konusu değildir. Ilium'da ve scapula'nın acromion kısmında da osteitik oluşumlar dikkati çeker. Kafatasının yüz kemiklerinde ya da mastoid bölgede herhangi bir pnömatizasyon yoktur. Aşıklı erkeğinin uzun kemik gövdelerinde hyperostosis adı verilen kalınlaşma ya da herhangi bir deformasyon olmadığını da burada belirtmek gerekir. El ya da ayak parmak kemiklerinin gövdelerinde form bozukluğu görülmez.

Porotic hyperostosis'e tarihsel bir bakış

Anemia'nın yol açtığı porotic hyperostosis paleolitik çağlarda pek görülmeyen bir patolojik oluşumdur. Porotic hyperostosis ve diploe kalınlaşması, üst pleistosen çağla yaşıt Willandra Lakes (Avustralya) adlı bölgede, bir fosil kafatasında tespit edilmiştir¹⁹. Hindistan'da Baghai Khor tarım öncesi Neolitik yerleşim merkezinde de porotic hyperostosis'ten söz edilmektedir²⁰. Özellikle Neolitik çağda, tarıma geçişle beraber bu hemolitik rahatsızlığın

¹⁷ Resim 5: Aşıklı erkeğinde tibia gövdesindeki (porotik) gözenekli yapı.

¹⁸ Resim 6: Aşıklı erkeğinde boyun omuru gövdesindeki gözenekli yapı.

¹⁹ Webb, S.: "Cranial thickening in an Australian Hominid As a Possible Palaeoepidemiological Indicator." *American Journal of Physical Anthropology* 82. (1990) s.403-411.

²⁰ Kennedy, Kenneth A.R.: "Growth, nutrition, and pathology in changing paleodemographic settings in South Asia." In, *Paleopathology at the origins of agriculture*. (Ed.) M.N. Cohen ve G. Armelagos (1984) s.169-192.

yaygınlaştığı öne sürülmektedir. Bazı araştırmacılar^{21,22,23} Neolitikten itibaren tahıl ağırlıklı bir beslenmenin benimsenmesi, yoğun ve sürekli bir yerleşik yaşam ile bağlantılı olarak çevre koşullarındaki olumsuz değişimler ile kronik demir eksikliği arasında bir ilişki kurmuşlardır. Bu yeni geçim ekonomisinin çevrede neden olduğu olumsuz değişimler bazı paraziter ve enfeksiyonel hastalıkların da yaygınlaşmasına yol açmıştır. Nitekim Neolitikten itibaren sık sık karşımıza çıkan anemia kaynaklı porotic hyperostosis'i de bu açıdan ele almakta yarar vardır. O halde, bu patolojik oluşumu, tüm diğer rahatsızlıklarda olduğu gibi, ekolojik, kültürel ve genetik faktörlerin ışığında değerlendirmek yerinde olur.

Güney-Batı Asya topluluklarında porotic hyperostosis neolitik çağdan itibaren karşımıza çıkar; örneğin İran'da Ganj Dareh neolitik yerleşmesinde %33 oranında porotic oluşuma rastlanmıştır²⁴. Bu hematolojik rahatsızlık Çatal Höyük neolitik topluluğunda da görülmüştür. Nitekim incelenen bireylerin %35'inde hafif ve %6'sında belirgin şekilde bu oluşuma rastlanmıştır²⁵. Öte yandan Çayönü akeraamik köy yerleşmesinde bulunan dört erişkin ve bir çocuğun kafatasında porotic hyperostosis tespit edilmiştir²⁶. Çayönü'nde ikincil gömü örnekleri çok yaygın olduğu için bu patolojik oluşumun topluluk genelindeki görülme sıklığı hakkında bir şey söyleyemiyoruz.

Bu çalışmamızda inceleme konusu yaptığımız ve 50 yaşlarında ölmüş porotic hyperostosisli birey Aşıklı'da rastlanılan tek örnek değildir; gerçekten de 1989'da gün ışığına çıkarılan ve AH'89 no.7 kazı referansı ile bilinen genç bir kadına ait kafatasında sol parietal üzerinde sutura sagittalis'e yakın lokal bir porotic oluşum belirlenmiştir²⁷.

²¹ Cohen, M.N. ve G. Armelagos: "Paleopathology at the origin of agriculture: Editors' Summation." In, Paleopathology at the origins of agriculture. (Ed.) M.N. Cohen ve G. Armelagos (1984) s.585-601.

²² Meiklejohn, C. ve ark.: "Socioeconomic change and patterns of pathology and variation in the mesolithic and neolithic of Western Europe: Some suggestions." In Paleopathology at the origins of agriculture. (Ed.) M.N. Cohen ve G. Armelagos (1984) s.75-100.

²³ Kennedy, Kenneth A.R.: (1984) aynı makale.

²⁴ Rathbun, Ted A.: "Skeletal pathology from the paleolithic through the metal ages in Iran and Iraq." In Paleopathology at the origins of agriculture. (Ed) M.N. Cohen ve G. Armelagos. (1984) s.137-167.

²⁵ Angel, J.L.: (1971) aynı makale.

²⁶ Metin Özbek: "Çayönü İnsanları ve Sağlık Sorunları." IV.Arkeometri Sonuçları Toplantısı (1988) s.121-152.

²⁷ Özbek, M.: (1992) aynı makale.

Her ne kadar porotic hyperostosis'e yol açan anemia ile tarımsal yaşama geçiş süreci arasında bir ilişki genelde kabul ediliyorsa da, bunu bir kural olarak görmemek gerekir; çünkü yoğun tarım uygulandığı halde örneğin Güney Amerika'da Ekvator platolarında²⁸ çok düşük oranda porotic hyperostosis'e rastlanmıştır. Diğer yandan, Santa Barbara Channel Islands'da yaşayan bir toplulukta ise deniz ürünleri yoğun biçimde tüketilmesine rağmen yüksek oranda porotic hyperostosis görülmüştür²⁹. Aslında bu örnekler anemia ile beslenme arasındaki bağın ne denli zayıf olduğunu gözler önüne sermektedir.

Tartışma: Aşıkli akeramik Neolitik evreye ait erkek bireyin kafatasında özellikle frontal ve parietal kemiklerde lokal olarak kendini gösteren porotik lezyonların ve uzun kemiklerdeki osteitik oluşumların etiolojisi hakkında ne söylenebilir? Burada önemle vurgulamak gerekir ki, bir tanıda bulunurken sadece kafatası kemikleriyle sınırlı kalmak doğru değildir. İskeletin tüm kemiklerini teker teker kontrolden geçirip varolabilecek tüm lezyon ve deformasyonları tespit etmek sağlıklı bir tanıda bulunmanın ön koşuludur.

Çeşitli hemolitik rahatsızlıkların ağırlıklı olarak kafatasında porotic hyperostosis'e neden olduğu birçok araştırmacı tarafından dile getirilmiştir^{30,31,32,33}. Anemia'dan ileri gelen porotic hyperostosis eski insan topluluklarına ait iskelet serilerinde en çok incelenen patolojik oluşumdur. Anemia, alyuvar üretiminin devreye girdiği her kemiği potansiyel olarak etkiler. Kafatası ya da gövde kemiklerinde lezyonun yayılma durumu ve görünümü anemia'nın şiddeti hakkında da bir fikir vermektedir. Kafatasında tabula externa üzerinde oluşan gözenekler 0,5 ile 2 mm arasında değişebilir; bazen gözeneklerin yanısıra değişik yönlere giden oluklar (radyal oluşumlar) da görülebilir. Herhangi bir toplumdaki porotic hyperostosis'in gelişme du-

²⁸ Ubelaker, D.H.: Human skeletal remains. (1988) Manuals on Archeology:2. Taraxacum. USA.

²⁹ Stuart-Macadam P.: "Porotic hyperostosis: A new perspective", American Journal of Physical Anthropology 87 (1992). s. 39-47.

³⁰ Moseley, J.E.: "Radiographic studies in hematologic bone disease: Implications for paleopathology." In, Human Palaeopathology. (Ed.) Saul Jarcho (1965) s.121-130.

³¹ Angel, J.L.: "Porotic hyperostosis or osteoporotic symmetrica." In, Diseases in Antiquity (Ed.) D.Brothwell ve A.T. Sandison (1967) s.378-389.

³² Steinbock, R.Ted: Paleopathological diagnosis and interpretation. (1976) Charles C Thomas Publisher.

³³ Stuart-Macadam, P.: "Porotic hyperostosis: A new perspective." American Journal of Physical Anthropology 87. (1992). s.39-47.

rumu hafif, orta ve belirgin kategorileri dikkate alınarak değerlendirilebilir³⁴. Ayrıca, patolojik oluşumun aktif ya da pasif olup olmadığı da not edilmelidir.

Porotic hyperostosis'in etiyolojisi başlangıçta farklı nedenlere bağlanmıştır; ilk araştırmacılar kafatasında gördükleri gözenekli yapıyı raşitizm, kalsiyum eksikliği, besin zehirlenmesi ya da iç salgı bezlerinin fonksiyonlarındaki olası bir bozuklukla açıklamaya çalışmışlardır. Diğer bazıları ise doğumsal sifilisi veya tüberkülozu sorumlu tutmuşlardır³⁵. Günümüzde, porotic hyperostosis'in ortaya çıkışından belli başlı iki nedenin sorumlu tutulabileceği tüm araştırmacılar tarafından kabul edilmektedir^{36,37}.

1) Kalıtsal hemolitik anemias.

- Thalassaemia major ve minor
- Sicklemia

2) Kalıtsal olmayan anemias

- Salt beslenmeden kaynaklanan kronik demir eksikliği
- Paraziter ve enfeksiyonel hastalıklardan kaynaklanan demir eksikliği.

liği.

Tüm bu rahatsızlıkların kafatasında benzer lezyonlara yol açması sağlıklı bir teşhiste bulunmayı büyük ölçüde zorlaştırmaktadır. İsim babalığını Angel'in³⁸ yaptığı porotic hyperostosis'in etiyolojisi pek de öyle basit sayılmaz; tek bir nedensel faktör üzerinde durmak ne derece doğru olabilir?

Porotic hyperostosis bir iskelet serisinde incelenirken öncelikle kafatasındaki lokalizasyonu ve yoğunluğu dikkate alınır. Lezyonlar eğer iyileşmiş ve pasif hale gelmişse, yaşam boyu bir daha hiç silinmezler. Pasif lezyon, aynı zamanda hastanın çocukluk evresinde geçirdiği bir kronik enfeksiyon ya da parazit kökenli herhangi bir hastalıktan ileri gelen anemias'ı akla getirmektedir.

³⁴ Martin, D.L. ve ark.: (1991) aynı makale.

³⁵ Steinbock, R.Ted: (1976) aynı makale.

³⁶ Steinbock, R.Ted: (1976) aynı makale.

³⁷ Zimmerman, M.R. ve M. A. Kelley: Atlas of human paleopathology. (1982). Praeger publishers. s. 75-78.

³⁸ Angel, J.L.: (1967) aynı makale.

Aşıkli erkeğinde gözlemlediğimiz porotic hyperostosis'in hangi nedenden ileri gelebileceğini tartışırken, anemia'ya yol açan hemolitik rahatsızlıkları kısaca tanımakta yarar olabilir.

Thalassemia major: Anormal mutant hemoglobin genini homozigot olarak taşıyanlarda görülür. Thalassemia'nın kafatasında yol açtığı tahribat 1 ya da 2 yaşlarında belirgin hale gelir. Morfolojik değişimler daha ziyade üst çene, sfenoid ve temporalde karşımıza çıkar³⁹. Özellikle üst çene ve elmacık kemiği, incelmış kortikal kısımları ve seyrek süngerimsi dokuları ile dikkati çekerler. Yanlara doğru gelişen üst çene ve elmacık kemikleri yüze mongoloidlerdekine benzer bir görünüm verir. Hemopoietic diploe'nin aşırı gelişmesi sonucu tabula externa'ya doğru önemli bir baskı gerçekleşir; sonuçta bu tabaka giderek inceler ve tümüyle ortadan kalkar. Diploe'nin ağımsı örüntüsü ortaya çıkar; kemiğin enine kesitinden alınan röntgende bu durum saç fırçasının kıl uçları şeklinde bir görünüm verir. Bu da thalassemia major'un tipik göstergesidir. Bu hemolitik hastalıktan gövde kemikleri de etkilenir. Örneğin omur gövdelerinde yoğun bir osteoporosis vardır; gövdede yassılaşıma (kompresyon) yoktur. El ve ayak parmaklarında ilik kanalı genişlemiş, kortikal kısım incelmıştır. Parmak kemiklerinde tıpkı omur gövdelerinde olduğu gibi osteoporotik oluşum vardır. Thalassemiyalı bireylerde metakarpal kemikler normal görünümlemlerini kaybeder, dikdörtgen biçim alırlar. Kaburgalarda kortikal incelme ve yoğun bir trabeküler örüntü meydana gelir. Aynı oluşumlar kol ve önkol kemiklerinde de vardır. Uzun kemiklerin ilik kanalı normalin ötesinde bir genişleme gösterir. Thalassemia majorlu çocuklarda uzun kemiklerin büyüme plakaları erken kapandığı için boy kısılığı görülür. Uzun kemik gövdelerinde deformasyon dikkati çeker. Ayrıca, litik kortikal oluşumlara sıkça rastlanır. Uzun kemik gövdesinde beslenme deliği genişlemiştir. Bazı araştırmacılar⁴⁰ thalassemia major'de kafatası ve yüz kemiklerinin yanısıra dişlerin de morfolojik değişimler gösterdiğine işaret ederler.

Thalassemia minor: Anormal mutant hemoglobin genini heterozigot olarak taşıyanlarda meydana gelir. Bu kalıtsal hemolitik rahatsızlık iskelette

³⁹ Ortner, D.J. ve W.G.J. Putschar: Identification of pathological conditions in human skeletal remains. (1985). Washington. Smithsonian Institution Press.

⁴⁰ Hershkovitz, I. ve ark.: "Possible congenital hemolytic anemia in prehistoric coastal inhabitants of Israel." American Journal of Physical Anthropology 85. (1991). s.7-13.

major'un aksine, görünür bir iz bırakmaz; daha doğrusu iskelete yansıyan bir tahribat söz konusu değildir. Dolayısıyla, kemikten hareket ederek bu kalıtsal hastalığı teşhis etmek çok zordur.

Sicklemlia: Bir başka kalıtsal hemolitik anemia'dır. Anormal hemoglobin genini homozigot olarak taşıyan bireyler 1 yaşına gelmeden, çocukluk evresine kadar yaşayanların ise çoğu 10 yaşına varmadan ölür. Diğer hemolitik rahatsızlıklardaki gibi sicklemlia'da da aşırı alyuvar üretimine bağlı olarak kemik iliği hyperplasia'sı vardır. Sicklemlia'da kafatası kemiklerinde diploe kalınlaşması görülebilir. Patolojik lezyonlar en erken kafatasında, daha sonra omur, tibia ve fibula'da kendini gösterir. Kafatasında multiple myeloma'dakine benzer lezyonlar oluşur. Kafatası kemikleri röntgenle incelendiğinde saç fırçasının kıl uçları gibi bir görünüm vermezler. Porotic hyperostosis ağırlıklı olarak frontal'de görülür. Sicklemlialı hastaların gövde kemiklerinde de bazı tipik oluşumlara rastlanır; omur gövdelerinde yassılaşıma vardır. Uzun kemiklerin kortikal kısımları kalınlaşmış, ilik kanalları daralmıştır. Dikkat edilirse bu değişimler thalassemlia'dakinin tam tersidir. Uzun kemiklerin epifizlerinde artritisi çağrıştıran nekrotik lezyonlar oluşur. Sicklemlialı hastalar osteomyelitis'e yatkındır; nitekim uzun kemik gövdelelerinde osteomyelitik enfeksiyona sıkça rastlanır.

Demir eksikliği ya da kronik enfeksiyonel hastalıkla ortaya çıkan anemia: Öncekiler gibi kalıtsal bir rahatsızlık olmayıp, yaşam sırasında (acquired anemia) ortaya çıkar. Bu tür anemia'nın salt kronik beslenme yetersizliğiyle açıklanamayacağı bugün kabul edilmektedir. Daha doğrusu, porotic hyperostosis beslenme ile ilgili bir stres göstergesi sayılmamalıdır. Anemia'nın ortaya çıkışında alınan besinlerin içerdiği yetersiz demirin pek rolü olmadığı konusunda görüşler bulunmaktadır⁴¹. Zira, yenilen besinlerdeki demir miktarı azaldığında barsaklar tarafından emilen demir miktarı artmaktadır. Burada her zaman olduğu gibi vücudun uyumsal mekanizması devreye girmektedir. Ayrıca, barsakların aynı besinden emdiği demir miktarının yaş, cins, fizyolojik yapı ve hastalık koşullarına göre değiştiğini de unutmamak gerekir. Kalıtsal olmayan, olumsuz çevresel koşulların yol açtığı hemolitik anemia'nın etiolojisi oldukça karmaşıktır. Sorumlu faktörler arasında virüs, mantar, bakteri ve parazitlerden oluşan geniş bir patojen grup

⁴¹ Stuart-Macadam, P.: (1992) aynı makale.

yer almaktadır. Bu mikroorganizmaların patojen faaliyetleri karşısında tabii ki vücudun da birtakım savunma mekanizmaları geliştirdiğini unutmamalıyız. Örneğin herhangi bir mikroorganizmanın demirden yararlanmasını zorlaştırmak amacıyla vücut, besinlerden alınan demirin barsaklar yoluyla emilimini minimum düzeye indirir. Yaşayan toplumlar üzerinde yapılan son araştırmalar, porotic hyperostosis'in görülme sıklığı ile patojen unsurların çevredeki yoğunluğu arasında sıkı bir bağlantının olduğunu gündeme getirmiştir.

Demir eksikliğinden kaynaklanan anemia'nın özellikle kafatasında yol açtığı patolojik oluşumlara ilk dikkati çeken Eng adlı bir araştırmacı⁴² olmuştur. İsminden de anlaşılacağı gibi anemia, demirin barsaklar tarafından emilememesinden ileri gelir; bu da vücutta aşırı ölçüde demir kaybını beraberinde getirir; tabii ki sonuçta dokular oksijen yönünden yeterince beslenemez. Genelde paraziter kökenli (örneğin barsak hastalıkları) ya da enfeksiyonel kökenli rahatsızlıklar demir metabolizmasını bozabilir. Bunun sonucunda da kronik bir kan kaybı ya da kronik bir beslenme yetersizliği olabilir.

Demir eksikliği ya da kronik bir hastalıkla bağlantılı olan anemia durumunda kafatası kemiklerinin tabula externa'sında ortaya çıkan porotic oluşum hiçbir zaman thalassemia'daki kadar yoğun ve yaygın değildir. Üstelik çekilen röntgende saç fırçasının kıl uçları gibi bir görüntü de vermezler⁴³. Anemialı hastalarda kemikteki değişmelerin klinik göstergeleri üzerinde yapılan çalışmalarda bu lezyonların demir eksikliği anemia'sından kaynaklandığına dair sağlam kanıtlar elde etmiştir⁴⁴. Lezyonlar genelde simetrik olarak kafatasında dağılım göstermektedir.

Araştırmacılar, önceleri dikkatlerini sadece kafatası üzerindeki değişmelerde yoğunlaştırmışlar, gövde kemiklerindeki değişiklikleri ise görmezlikten gelmişlerdir. Demir eksikliği veya kronik hastalıktan (örneğin malarya) kaynaklanan anemia durumunda uzun kemiklerin gövdelerinde osteomyelitis'dekine benzer hyperostosis meydana gelebilir. Periostal reaksiyon (küçük

⁴² Steinbock, R.Ted: (1976) aynı makale.

⁴³ Rotschild, B.M. ve Martin Larry, D.: Paleopathology. Disease in the fossil record. (1993) CRC Press.

⁴⁴ Stuart-Macadam P.: (1992) aynı makale.

gözenekler şeklinde) olabilir. Omur gövdelerinde osteoporotic oluşum görülebilir; ancak sicklemlia'daki gibi bir yassılaşıma yoktur.

Kronik bir yetersiz beslenmenin ardından demir eksikliğiyle ortaya çıkan anemia halinde birey uzun süre yaşayabilir; bir başka deyişle anemia bireyin ölümünden doğrudan sorumlu tutulamaz. Ancak, diğer bazı faktörlerle birleşerek sağlığı olumsuz yönde etkileyebilir. Hastalıklar karşısında anemialı bireyin direnci azalır; bünyesi zayıf düşer. Bağışıklık sistemi olumsuz yönde etkilenir. Demir, hatırlanacağı üzere, akyuvarların enfeksiyonlara karşı mücadeleye etmesi için gereksinim duyduğu temel enzimlerin üretilmesinde rol oynar. Burada da açıkça görüldüğü gibi, anemia olayını bağımsız bir unsur olarak görmek yanlıştır. Hemen hemen herkes eğer uzun bir yaşam sürmüş ve zaman zaman bazı kronik enfeksiyonel rahatsızlıklar geçirmişse belirli derecede anemik durumla karşı karşıya gelmiş demektir.

Sonuç

1995 kazı sezonunda Aşıklı'da gün ışığına çıkarılan 50 yaşlarındaki erkekte belirlediğimiz anemia'nın etiyojisi hakkında, yukarıda yaptığımız değerlendirmelerin ışığında ne söyleyebiliriz? Yetersiz beslenmeyi mi yoksa kronik bir paraziter/enfeksiyonel hastalığı mı sorumlu tutabiliriz? Aşıklı bireyinin kafatasındaki porotic hyperostosis ve gövde kemiklerindeki osteitik oluşumları birlikte dikkate aldığımızda nasıl bir sonuca varabiliriz? Tartışma kısmında görüldüğü gibi kalıtsal bir hemolitik anemia olan thalassemia major'un kafatası ve gövde kemiklerinde neden olduğu patolojik tahribata benzer bir durum Aşıklı bireyinde görülmemektedir. Ayrıca, thalassemia majorlül birey genelde erken çocukluk çağında yaşamını yitirir. Thalassemia minor'un ise iskeletin kafatası ve gövde kemiklerinde bıraktığı gözle görülebilen patolojik tahribatı yoktur. Bir başka kalıtsal hemolitik anemia sayılan sicklemlia'yı da Aşıklı bireyimiz için düşünemeyiz; sicklemlialı bireylerde kafatası her ne kadar porotik lezyonlara sahipse de multiple myeloma'yı (bir tür kötü huylu tümör) çağrıştıran tahribat da gösterir. Ayrıca uzun kemiklerin epifizlerinde nekrotik oluşumlar söz konusudur. Omur gövdelerinde belirgin yassılaşıma ve uzun kemik gövdelerindeki osteomiyelitik hyperostosis sicklemlia durumunda sıkça rastlanır. Üstelik, sicklemlia homozigot halde ise birey bebeklik çağında genellikle yaşamını yitirmektedir. O halde, kalıtsal hemolitik anemia'nın tüm bu çeşitlerini Aşıklı erkeğinde görülen porotic hyperostosis ile

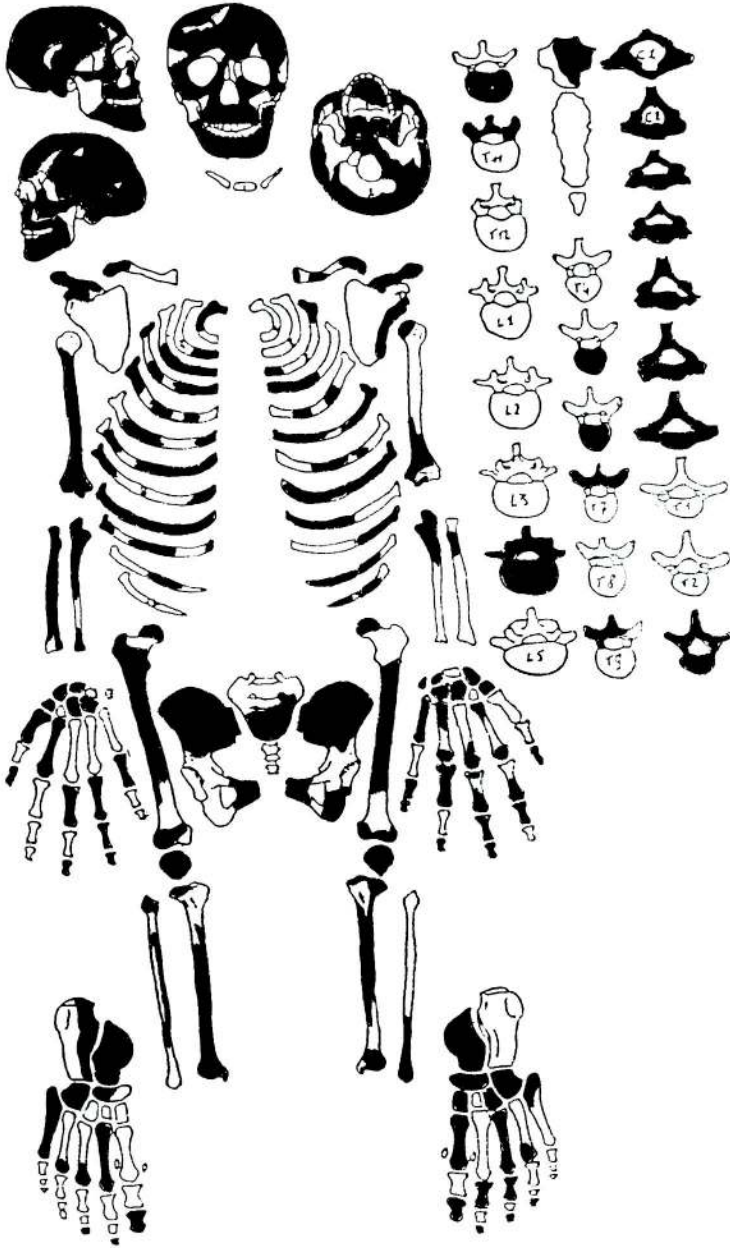
ilişkilendiremeyiz. Geriye bu durumda kalıtsal olmayan ve olumsuz çevre koşulları altında ortaya çıkan anemia kalıyor. Burada önemle belirtmek gerekir ki, sonradan ortaya çıkan anemia'nın etiolojisini en kesin biçimde kan analiziyle belirlemek mümkündür⁴⁵. Nitekim, söz konusu araştırmacılar yetersiz beslenmeden ileri gelen demir eksikliği anemia'sı ile kronik hastalığın yol açtığı anemia'yı karşılaştırdıklarında eritrosit sedimentasyon hızının (ESR) birincisinde azaldığını, ikincisinde ise arttığını gözlemlemişlerdir. Ayrıca, bir diğer farkın da serum ferritin'de kendini gösterdiğini; beslenmeden kaynaklanan demir eksikliği durumunda bu maddenin azaldığını, kronik enfeksiyonel hastalıkta ise normal bir yükselme gösterdiğini belirlemişlerdir. Oysa, bir iskelet üzerinde yetersiz beslenmenin mi yoksa kronik bir enfeksiyonel hastalığın mı anemia'ya yol açtığını bilmek çok zor, hatta imkansızdır.

Aşıklı erkeğinde porotic hyperostosis'in ortaya çıkışında, gövde kemiklerindeki patolojik oluşumlarla birlikte değerlendirdiğimizde, beslenme kökenli basit bir demir eksikliği anemia'sını değil de, yaşamın herhangi bir döneminde bireyimizin geçirdiği kronik bir paraziter ya da enfeksiyonel hastalığa bağlı olarak gelişen anemia'yı sorumlu tutabiliriz.

Summary


Skeletal remains of a male of 50 years of age have been recovered at Aşıklı Hüyük, a pre-pottery neolithic site near Aksaray, during the 1995 field season. This individual found in flexed position (primary burial) beneath the domestic floor reveals clear signs of porotic hyperostosis on the vault, particularly in the frontal and parietal regions. These pathological lesions are in association with cribra orbitalia. Proximal and distal parts of the long bones, such as femur, tibia and fibula show periosteal reactions similar to those of periostitis. Consequently, not only the skull, but also the other parts of the skeleton have been involved. When taken into consideration porotic hyperostosis of the vault associated with diploic thickening as well as osteitic lesions of long bones, one is led to think of an anemia due to a parasitic or infectious diseases as a probable etiological cause.

⁴⁵ Kent, S. ve D. Dunn: "Anemia and the transition of nomadic hunter-gatherers to a sedentary life-style. Follow-up study of a Kalahari community." American Journal of Physical Anthropology 99. (1996). s.455-472.

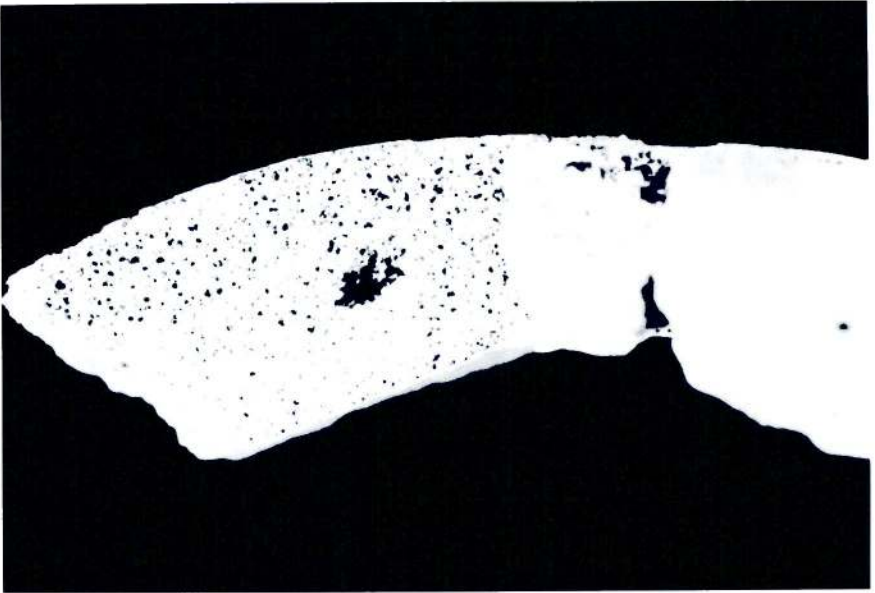


Res. 1 - Aşıklı erkeğine ait iskeletin korunma durumu.

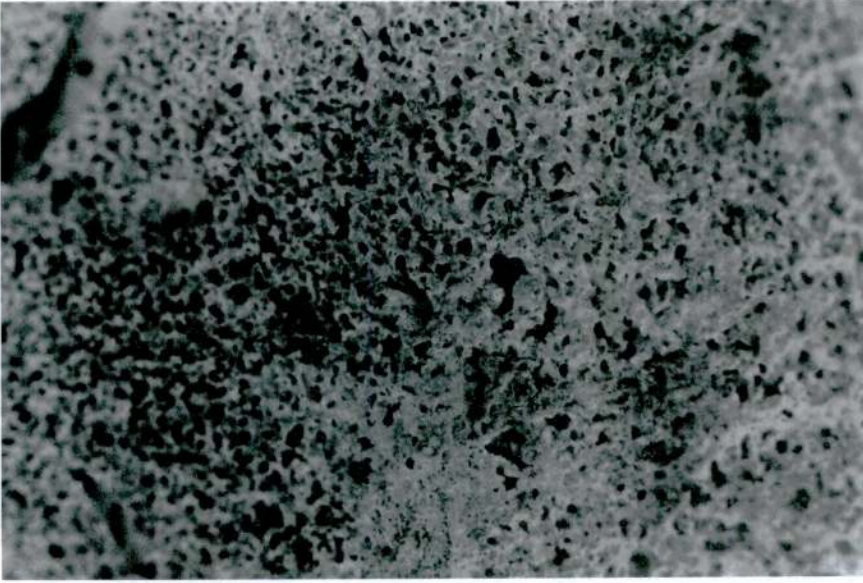
Metin Özbek



Res. 2 – Aşıklı erkeğinde frontal kemik üzerindeki gözenekli yapı.




Res. 3 – Aşıklı erkeğinde kafatası kemiğindeki belirgin diploë kalınlaşması.



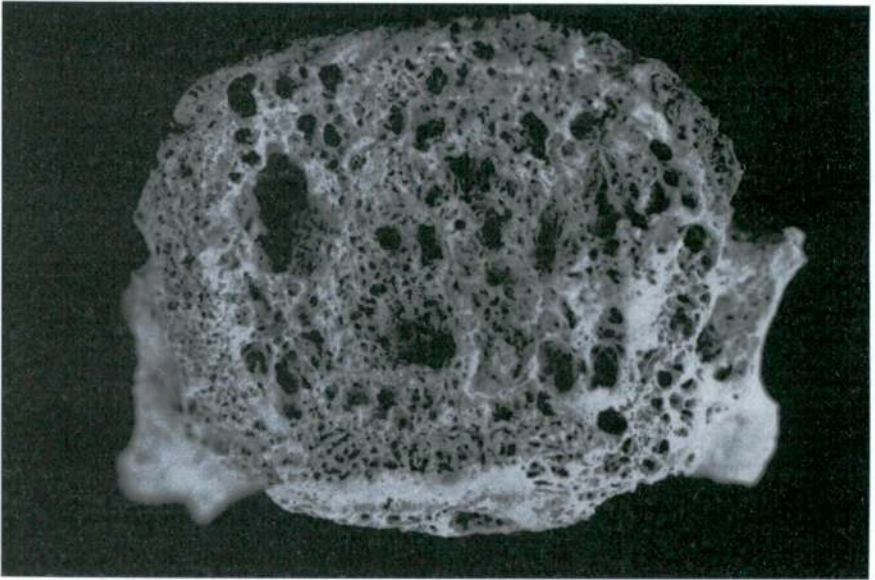
Res. 4a – Aşıklı erkeğinde parietal bölgesindeki yoğun gözenekli yapı.



Res. 4b – Aşıklı erkeğinde parietal bölgesindeki yoğun gözenekli yapı.



Res. 5 - Aşıklı erkeğinde tibia (uzun kemik) gövdesindeki porotik (gözenekli) yapı.



Res. 6 - Aşıklı erkeğinde boyun omuru gövdesindeki gözenekli yapı.