

İZNIK GEÇ BİZANS ÇAĞI İSKELETLERİNDE HASTALIK VE YARALANMA İZLERİ

Prof. Dr. METİN ÖZBEK

Bursa iline bağlı İznik ilçesinin Saraybahçe mevkiindeki Roma Açık-hava Tiyatrosu'nun açma çalışmaları sırasında, Geç Bizans Dönemi'ne ait bir toplu gömü alanına rastlandı (Özbek, 1984; Yalman, 1985). Savaşta ölen Bizanslı askerlerin topluca yan yana, üst üste acele ile gömüldükleri bu alanda oldukça iyi durumda yüzlerce insan iskeleti gün ışığına çıkarıldı. Bunların bazılarında hastalık izleri ya da yaralanma sonucu meydana gelen travmatik lezyonlar görüldü. Gözlemlerimizi iki ayrı grupta değerlendirdik; birinci grupta kırık ve yaralanma durumlarına, ikinci grupta ise kemik iltihaplarına yer verdik.

I. Kırık ve Yara İzleri

A) İ.T.K. 85-A.3, No. 1: 1985 yılı kazı mevsiminde, tiyatroyu açma çalışmaları sırasında toplu gömü alanınının 3 no.lu açmasında, 0.60 m derinlikte, sırt üstü uzatılmış durumda tüm insan iskeletine rastladık. Ölen erişkinin buraya tek başına ve özenle gömüldüğü, dolayısıyla ayrıcalıklı bir statüye sahip olduğu sanılmaktadır. Gömülen kişinin başı hafif sola yönelmiş, kolları göğüs üzerinde çarpaz tutulmuştur. Bacakları birbirine paralel ve hafifçe kıvrılmıştır. Cesedin baş ve kısmen de göğüs kısmı kırmızı tuğlalarla örtülmüş olup, vücudun geri kalan bölümü açıkta bırakılmıştır (Yalman, 1986). 20-25 yaşlarında ölen bu Bizanslı'nın kafatası mezokran, yüzü ortognat, alını normal genişlikte, alt çenesi geniş ve kısa, alt çene gonyon bölgeleri dışa dönük, göz çukurları hipsikonk ve burnu mezoriniyendir (Tablo:I). Söz konusu erişkinin, uzun kemiklerden elde edilen boyu 169,5 cm dir.

Bizanslıya ait kafatasını incelerken, burun kemiğinin sağ tarafında, aşağı yukarı orta kısımda 4×5,5 mm boyutlarında bir delik dikkatimizi çekti (Resim: 1A,B). Aynı deliğin uzantısında *lamina perpendicularis* de tahrip olmuştur. Deliğin birkaç milimetre önünde ve biraz aşağısında 3 mm uzunluğunda dikey bir yarık göze çarpar. Gerek yarık, gerekse delik çevresinde kemik doku önemli ölçüde kendini onarmıştır. Yine aynı tarafta ve

uç kısımda buruna profilden bakıldığında daha iyi ayırt edilen bir kemik kabartı bulunur. Bu oluşumun, yaralanma sonucu ortaya çıkan enfeksiyondan kaynaklandığı tahmin edilmektedir. Sağ nazal kemikle üst çeneyi birleştiren dikiş de yer yer silinmiştir. Burun kemiğindeki bu deliğin, kesici ve sivri bir silahla açılmış olabileceği, darbenin ölümcül olmadığı akla gelmektedir. Kemiğin karşı karşıya geldiği bu tür darbelerde kırılma, çatlama ya da parçalanma yanısıra sinirler, kan damarları, kaslar ve tendonlar da önemli ölçüde tahrip olur. Delik ve kırığın bulunduğu bölgede kemik dokunun belirgin ölçüde kendini onarması, Bizanslının yara aldıktan sonra uzun bir süre yaşadığını ve muhtemelen bir başka nedenden öldüğünü göstermektedir.

TABLO: I. İ.T.K.'85.A-3, No.1. Kafatası Ölçü (mm) ve Endisleri

Ölçü ve endisler		Ölçü ve endisler		Ölçü ve endisler	
En büyük uzunluk	181	Yüz uzunluğu	95	Alt çene bigonyak gen.	101
En büyük genişlik	136,5	Üst yüz yük.	66,5	Alt çene bikondil gen.	125
Nazyon-bazyon uz.	102	Toplam yüz yük.	113	Meton açısı	66°
Minimum alın gen.	92	Yüz gen	128	Gonyon açısı	123°
Maksimum alın gen.	116	Bijugal gen.	115	Kafatası endisi	75,1
Bioriküler gen.	128	Orbit gen.	37,5	Fronto-parietal end.	67,6
Biasteryen gen.	115	Orbit yüks.	33	Alın endisi	79,3
Bimastoid gen.	109,5	Burun yüks.	49	Oksipital sajital end.	81,8
Poryon-poryon gen.	121	Burun gen.	24,5	Foramen magnum end.	74,6
Oksipital doğru	99	Biorbiter gen	91	Prognatizma end.	93,1
Oksipital yay	121	Damak uzunluğu	48	Orbit endisi	88
Oksipital delik uz.	39,5	Damak gen.	39	Burun endisi	50
Oksipital delik gen.	29,5	Alt çene uz.	101,5	Üst yüz endisi	51,9
				Transv. beyin/yüz end.	94,1
				Damak end.	81,2
				Toplam yüz end.	88,2
				Alt çene endisi	80,5

B) İ.T.K.'81, No.1: Toplu gömü alanından çıkarılan iyi korunmuş bir sağ ulna. Kemiğin maksimum uzunluğundan (269 mm) hesapladığımız boy 173,9 cm dir. Ulna gövdesi alt 1/3 uzunluğu içerisinde kırılma izi gösterir. Ancak, kırığın olduğu kısım çepeçevre kaynaşmış, tam ve sağlıklı

bir iyileşme olmuştur (Resim:2A). Bu da o devirde yapılan etkin tedavinin bir kanıtıdır. Travmaya maruz kalan bölgede kemik doku kendini onarmış callus oluşumu gerçekleştirmiştir. Ubelaker'a (1978) göre, callus formasyonu, kırılmadan yaklaşık 16 gün sonra başlar ve yaklaşık 1 ay içinde de tamamlanır. Ulna gövdesindeki kırılma herhangi bir dislokasyona yol açmamış, kişi sağlıklı kaynayan kolunu hiçbir sıkıntı çekmeden kullanmaya devam etmiştir. Kırık bölgesinden alınan röntgen filmi, iyileşme derecesini göstermesi bakımından önemlidir (Resim: 2B).

Ulna kemiğindeki kırılmalar, eski insanlarda oldukça sık rastlanan bir olaydır. (Salib, 1967; Strouhal, ve Jungwirth, 1980). Her travmatik lezyon, örneğimizde olduğu gibi sağlıklı bir kaynama ile sonuçlanmayabilir. Bazen, iyi kaynamış ve sağlamlaşmış basit kırıklar yanısıra, yanlış kaynayan, enfeksiyona yol açan komplike kırıklar da olabilir. Hatta, bazı durumlarda, kırığı çevreleyen kemik dokunun bir kısmında ya da tamamında kan dolaşımı bozulduğundan *necrosis* meydana gelir. Pales (1957), tüm bu oluşumları tarihi bir yaklaşımla ele almakta ve eski insan toplumlarına ait çeşitli örnekler vermektedir.

C) *İ.T.K.K. '82'*: Toplu gömü alanında bulunan bir tibia söz konusu. Gövdenin çok az kısmı korunduğu için, tibianın hangi tarafa ait olduğunu saptayamadık. Gövdede, 27 mm uzunluğunda, 5 mm genişliğinde kenarları oldukça düzenli, dik bir yarık göze çarpar (Resim:3A). Yarığın hemen yukarısında belirgin bir şişme vardır. Yine aynı hizada, bu kez arka yüzde callus oluşmuştur. Kesici bir silahın yol açmış olabileceği bu yara oldukça derindir. Kompakt dokuyu delip geçerek ilik kanalına kadar giren silahın yol açtığı darbe ölümcül olmamış, kişi daha sonra da yaşamaya devam etmiş, bu arada yarık çevresinde kemik doku kendini onarmıştır. O bölgedeki iltihabi reaksiyon, onarım sürecinde az da olsa enfeksiyon meydana geldiğine işaret etmektedir. Ayrıca, *margo lateralis* üzerinde görülen kemik çıkıntı da (exostosis) periostal reaksiyona bağlı olarak gelişmiştir. Tibianın çekilen röntgeninde, gerek yaralanma izi, gerekse callus oluşumu ilk bakışta kolayca ayırt edilir (Resim: 3B).

D) *İ.T.K.1*: Toplu gömü alanında bulunan bir sağ fibula. Erişkin bir kişiye ait bu uzun kemiğin epifizleri kırılmıştır. Fibula gövdesinin arka yüzünde, tibiaya bakan tarafta ve *foramen nutricium*'un biraz yukarısında bir kemiksel uzantı (exostosis) görülür (Resim: 4). Kaide kısmında 17 mm genişliğide, uç kısmında ise 12,4 mm genişliğinde olan uzantı dışa ve hafifçe yukarıya doğru bir yön izler. Genellikle, travmatik bir nedenle kas

dokunun gerilip yırtılması ve zamanla kemikleşmesiyle bu tür kemik çıkıntılar ortaya çıkar. (Zimmerman ve Kelley, 1982; Lagier, 1978). Kendi örneğimizde *membrana interossa cruris ligamenti* ya da *musculus soleus*'un gerilip yırtılması söz konusudur. Bizanslı erişkinimizin sağ fibulasında görülen bu kemik çıkıntı *myositis ossificans*'a güzel bir örnek teşkil eder.

E) *İ.T.K.* '85, No. 11: Toplu gömü alanında bulun ve üst epifizden yoksun bir sol humerus. Gövdede herhangi bir kırık yok. Bir başka deyişle travmatik bir lezyon söz konusu değil. Ancak, *tuberositas deltoidea* hizasında bir kemiksel kabartı dikkati çeker. Kabartının çevresinde iltihabi reaksiyon yoktur. Oldukça lokal sayılabilecek bu kabartı, büyük bir olasılıkla *musculus deltoideus*'un zedelenip yırtılmasıyla meydana gelmiştir ve oluşma *myositis ossificans* teşhisi koyabiliriz.

F) *İ.T.K.* '85, No. 11: Tiyatronun toplu gömü alanında bulduğumuz bir sağ tibia. Bir önceki sol humerus ile aynı bireye aittir. *Margo anterior*'un gövdenin distal kısmında belirsizleştiği noktada, dış yüzde, kılıç, süngü ya da bir başka kesici silahın neden olduğu 20,5 uzunluğunda bir yaralanma izi görülür. Kişinin, maruz kaldığı bir darbe sonucunda uzun süre yaşaması nedeniyle kemik dokuda belirgin bir onarım gerçekleşmiş, bu sürece bağlı olarak gövdedeki yarığın orta kısmı yer yer kapanmıştır. Yarığın alt kısmında kaynayıp iyileşen bir kırık ve callus oluşumu vardır. Travma bölgesinde küçük kemik uzantılar meydana gelmiştir.

G) *İ.T.K.* '85. A. 32: Toplu gömü alanında, 32 no.lu açmada yüzeye yakın bir tabakadan (0.60 m) çıkarılan sağ tibia. Epifizler daha önceden kırılmıştır. Gövde üzerinde, dış kenarda, kaynayan bir kırık vardır (Resim: 5A). Kesici bir aletin yol açtığı bir darbe sonucu tibia gövdesinde kırılma olmuş; kaynaşma sağlıklı biçimde gerçekleşmediği için kemik gövdesinde iltihaplanma meydana gelmiştir. Nitekim, kırığın hemen yukarı kısmında kemik zarındaki reaksiyon açıkça görülür. Kaynaşma bölgesinin alt kısmında ise alt alta iki exostosis vardır. Bunların uç kısımları kırıldığı için, gerçek uzunluklarını bilemiyoruz. Kırığın yol açtığı enfeksiyon sonucu gövdede biriken cerahat önce kemik duvarı, sonra da periosteum'u delerek açtığı bir delik (cloacae) sayesinde dışarıya akmıştır. O halde, bu örnekten de anlaşılacağı üzere, gerekli tedavisi yapılmayan ve bu yüzden sağlıklı kaynayan kırık iltihaplanmaya yol açmaktadır. Periostal reaksiyon, exostosis ve kemik gövdesindeki delik bu sağlıklı kaynamanın ürünleridir ve travmatik lezyon içinde dikkate alınırlar. Çekilen röntgende bu durumu daha açık biçimde görebiliriz (Resim: 5B).

II. Hastalık İzleri

H) *İ.T.K. '85. A. 32. 1*: Tiyatro içinde rastladığımız toplu gömü alanını kazarken, 32 no.lu açmada yüzeye yakın tabakada çok sayıda erişkin iskelet kalıntılarını karmakarışık bir halde ele geçirdik. Bunlar arasında epifizleri kırılmış bir sol tibia patolojik özelliğiyle dikkatimizi çekti. Tibia gövdesinde *foramen nutricium* hizasında belirgin bir şişkinlik bulunmaktadır. Kompakt dokudaki aşırı kalınlaşma nedeniyle kendini gösteren bu şişme kemik gövdesinin çapında önemli bir artışa neden olmuştur. Ön-dış yüzde periostal reaksiyon sonucu oluşan birbirine paralel derin çizgiler (Resim: 6B), ön-iç yüzde ise daha ziyade gözenekler (protik yapı) görülür (Resim: 6A). Şişmenin olduğu kısımda dışa açılan herhangi bir delik (fistül) bulunmaz. Tibia gövdesindeki bu enfeksiyona yol açan etken ne olabilir? Bir kez, kemik üzerinde travmatik bir lezyon yoktur. Kırılma ve hatalı kaynama gibi durumlar da söz konusu değildir. O halde, iltihaplanmaya yol açan organizma ya yumuşak doku aracılığıyla ya da kan dolaşımı yoluyla kemiğe ulaşmıştır. Kemik gövdesindeki hyperostosis ve periostal reaksiyon dikkate alınırsa ilk akla gelen hastalık *osteomyelitis*'dir. Aslında, osteomyelitis, kemik iliği, periosteum ve kortikal bölgede ortaya çıkan iltihaplanmaya verilen ortak addır (Zimmerman ve Kelley, 1982; Ortner ve Putschar, 1985). Genellikle, *staphylococcus aureus* ya da *streptococcus* gibi mikroorganizmalar bu hastalıktan sorumlu tutulurlar. İncelediğimiz tibia'nın gövdesinde ve en fazla şişmenin olduğu kısımda aldığımız enine kesit, kompakt doku ile kemik zarı arasında oluşan abseyi göstermesi bakımından oldukça ilginçtir (Resim: 6C). Yine aynı kesit üzerinde, kemik iliği kanalına doğru gelişen ikincil spongiosa benzeri doku da açıkça görülmektedir.

İ) *İ.T.K. '80. 4-60*: Tiyatronun toplu gömü alanında bulunan ve 35-38 yaşlarında bir erkeğe ait iskeletin sağ ve sol tibia'sı söz konusudur. Tibia'nın maksimum uzunluğundan elde edilen boy 174,1 cm dir. Her iki tibia da patolojik görünümüleriyle dikkati çeker. Sağ tibia gövdesinde kemik duvar belirgin ölçüde kalınlaşmıştır. şişme, gövdenin üst 1/3 uzunluğu içinde sınırlı kalmıştır. Foramen nutricium'un hemen altında gövdeyi çepeçevre saran bu kalınlaşma bir enfeksiyonun işaretidir ve periosteum'daki reaksiyon ilk bakışta farkedilir. *Linea m. solei*'nin uzantısında, periostal reaksiyona bağlı olarak küçük kemik kristaller meydana gelmiştir (Resim: 7A). Gövdenin ön-iç yüzünde, kemik zarında birbirine paralel bandlar ve gözenekler dikkati çeker. Aynı yüzde bulunan ve 3×4 mm boyutlarındaki bir delik (cloacae), kemik gövdesinde biriken cerahatın kom-

pakt dokuyu geçip, kemik zarına ulaşmasına ve oradan da dışarıya akmasına yardımcı olur (Resim: 7B). Delik çevresinde iltihap izleri vardır.

Sol tibia'da da kemik duvar, gövdenin üst 1/3 uzunluğu içerisinde kalınlaşmıştır. Enfeksiyondan ileri gelen gözenekli yapı ve birbirine paralel küçük derin çizgiler, ayrıca foramen nutricium hizasında yukarıdan aşağıya doğru uzanan derin bir yarık periosteum üzerinde gelişen oluşumlardır. Hastalık, sağdaki kadar ileri aşamada değildir. Tüm bu gözlemlerimizin ışığında, 35-38 yaşlarında ölen bu Bizanslı erkeğin tibia'larında meydana gelen enfeksiyonun osteomyelitis'i hatırlattığını söyleyebiliriz. Sağ tibia'nın önden çekilen röntgeninde bu hastalığın kompakt dokudaki faaliyeti ve periosteumun reaksiyonu açıkça görülür (Resim: 7C).

III. Özet

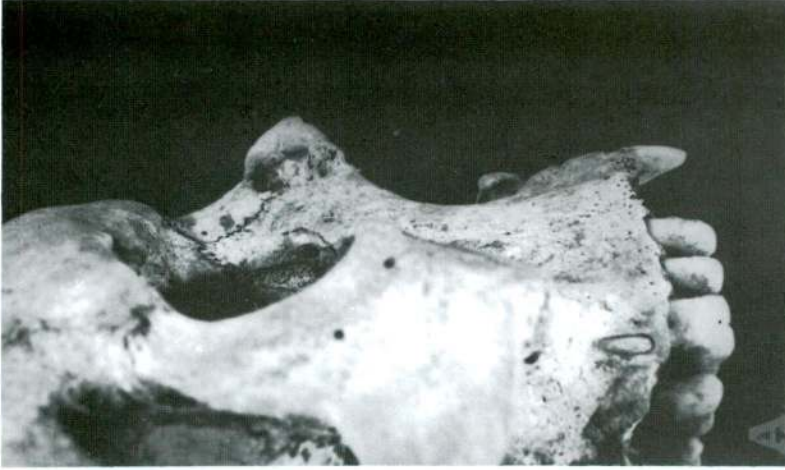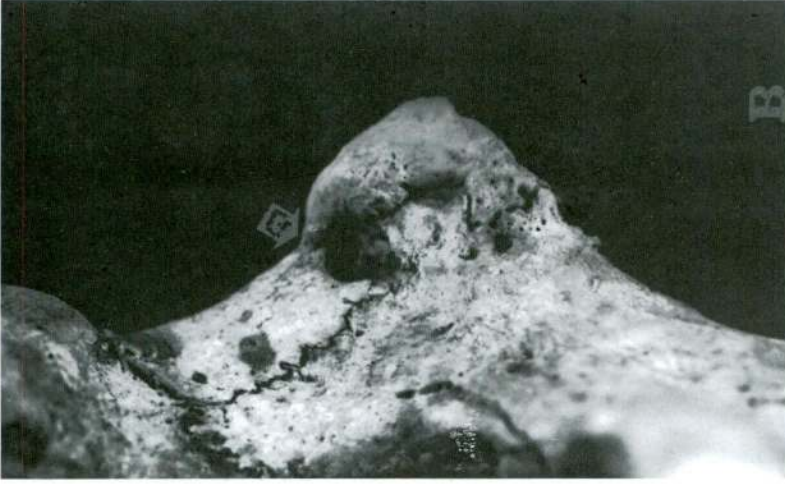İznik Roma Açık hava Tiyatrosu'nun açma çalışmaları sırasında bir toplu gömü alanına rastlandı. Geç Bizans Çağına ait cesedlerin gömüldüğü bu alan, savaşta ölen askerler için kullanılmıştır. İskeletlerin bazılarında süngü, kılıç ya da benzeri kesici silahların yol açtığı yaralanma izleri görüldü. Uzun kemiklerde, sağlıklı biçimde kaynayan ve enfeksiyona yol açmayan kırıkların yanısıra, iltihabi reaksiyon ve kemik uzantıların gelişmesine neden olan komplike kırıklara da rastlandı. İki erişkine ait tibia gövdelerinde kompakt doku kalınlaşması, periostal reaksiyon, abse gibi belirtilerle kendini gösteren osteomyelitis saptandı. Burada osteomyelitis'in herhangi bir travmadan değil de, yumuşak dokudaki enfeksiyondan kaynaklandığı anlaşıldı.

IV. Summary

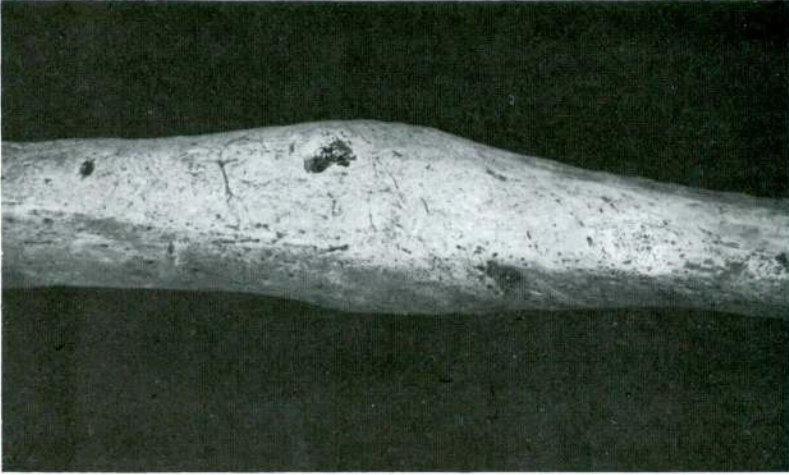During the excavation of the Roman open-air theater at Nikaia (İznik), we have discovered a mass burial dating from the late Byzantium period. All the human skeletons excavated there belong to adult males. In particular, numerous healed or unhealed broken bones have caught our attention. These may be remnants of war-fare. A right ulna exhibits progressive stages of fracture healing and callus formation. Apparently, swords or similar cutting instruments produced the wound on the shaft of some tibias. Also, two cases of osteomyelitis have caught our attention; The tibias with their periosteal reaction and their thick layer of reactive bone, the medullary cavity partially filled by secondary spongiosa-like formation and, finally abcess cavity; all these seem to prove our diagnosis.

V. Kaynakça

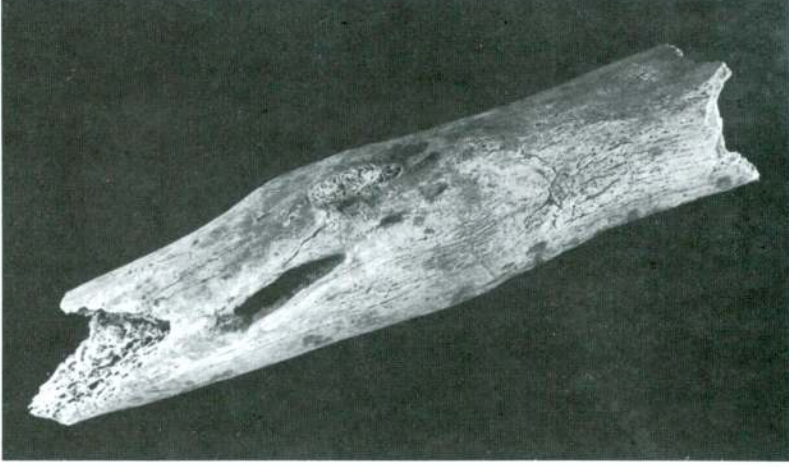
- LAGIER (R.). "Some comments on paleopathology suggested by a case of myositis ossificans circumscripta observed on a medieval skeleton", 1978, 9, pp. 9-13, *Journal of Human Evolution*.
- ORTNER (D.J.) ve WALTER G.J. PUTSCHAR. *Identification of Pathological Conditions in Human Skeletal Remains*, 1985, Smithsonian Institution Press. Washington.
- ÖZBEK (M.). "Roma Açık hava Tiyatrosu'ndan Çıkarılan Bizans İskeletleri", 1984, cilt: 2, sayı: 1, ss. 81-89, *H.Ü. Edebiyat Fakültesi Dergisi*, Ankara.
- PALES (L.), *Paléopathologie et pathologie comparative*, 1930, ss. 55-97, Paris-Masson (Ed).
- SALİB (P.). "Trauma and disease of the post-cranial skeleton in Ancient-Egypt", in D. Brothwell and A.T. Sandison. *Diseases in Antiquity*, 1967, pp. 599-605, Charles C Thomas Springfield. Illinois. U.S.A.
- SCHULTZ (M.) and M. TESCHLER-NICOLA. "Krankhafte Veränderungen an den skeletten aus dem Karner derSt. Martins-Kirche in Klosterneuburg, Nieder osterreich", Teil I-IV, 1987, 89, A, pp. 225-311.
- STROUHAL (E.) ve J. JUNGWIRTH. "Paleopathology of the late Roman-Early Byzantine Cemeteries at Sayala, Egyptian, Nubie", *Journal of Human Evolution*, 1980, 9, 61-70.
- UBELAKER (D.H.). *Human Skeletal remains*, Aldine Publishing Company, Chicago, 1978, pp. 79-81.
- YALMAN (B.). "İznik Tiyatro Kazısı", VII. Kazı Sonuçları Toplantısı, Eski Eserler Genel Müdürlüğü, Ankara, 20-24 Mayıs 1985.
- ZIMMERMAN (M.R.) ve M.A. KELLEY. *Atlas of Human Paleopathology*, 1982, Praeger Publishers, U.S.A.



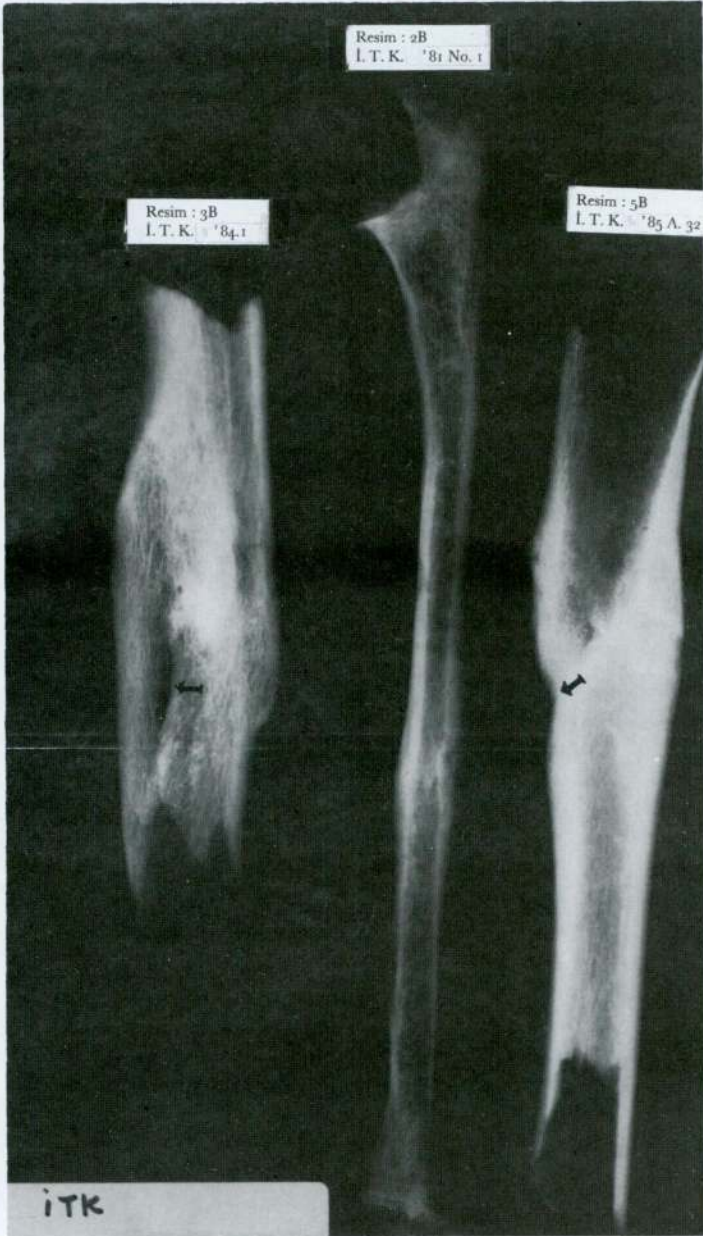
Res. 1 — İ.T.K. '85, A.3, No. 1. 20-25 yaşlarında bir erkek. A. Burun bölgesinin profilden görünümü. B. Aynı bölgenin yakından görünümü (İznilik; Geç Bizans Dönemi). Yaralanma deliği okla işaretlidir.

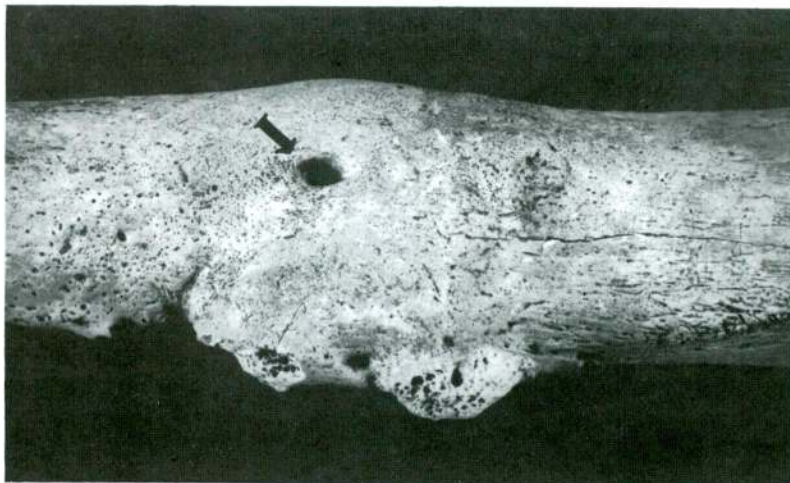


Res. 2A — İ.T.K. '81. No. 1. Bir erişkinine ait ulna gövdesi (sağ). Kaynaşp, iyileşen kırık ve callus oluşumu (İznik; Geç Bizans Dönemi).

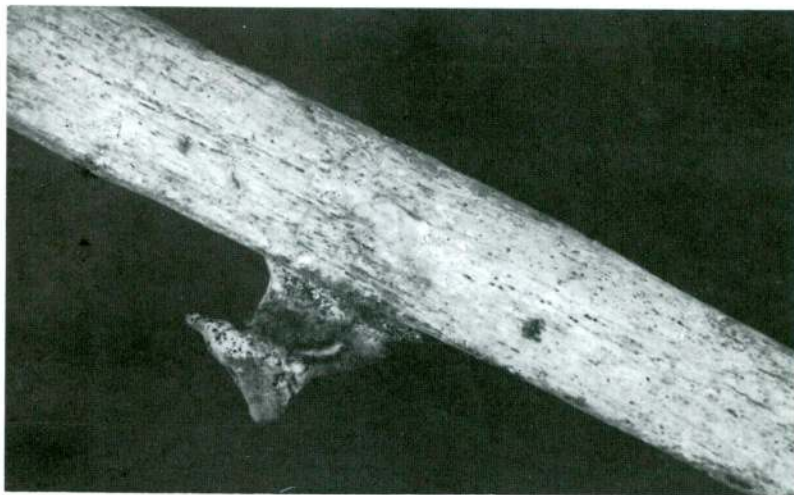


Res. 3A — İ.T.K. '84. 1. Bir erişkinine ait tibia gövdesi. Yaralanma izi ve exostosis (İznik; Geç Bizans Dönemi).

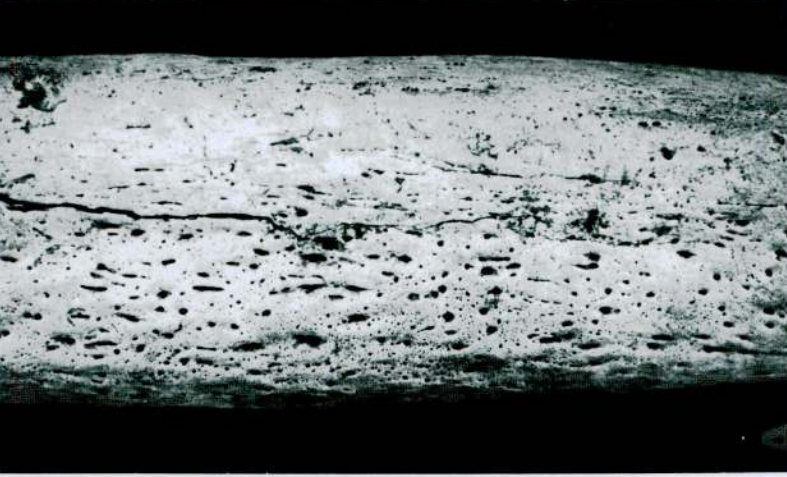
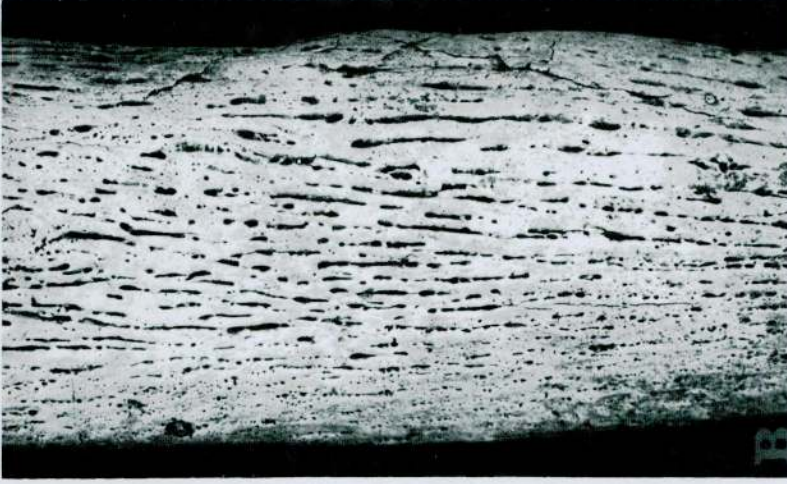




Res. 5A — İ.T.K. '85. A. 32. Bir erişkine ait sağ tibia gövdesi. Kırılma izi, exostosis oluşumu ve irini dışı akıtan delik (okla işaretli) (İznik; Geç Bizans Dönemi).

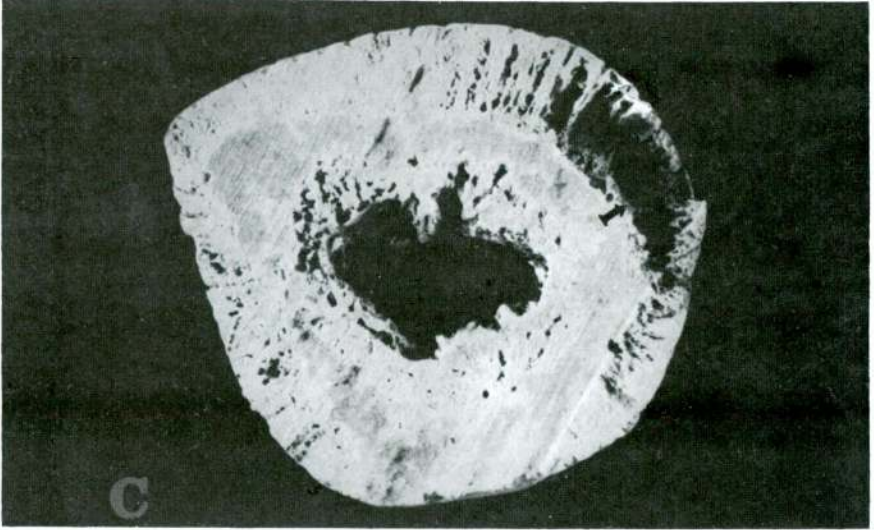


Res. 4 — İ.T.K. 1. Bir erişkine ait sağ fibula gövdesi. Miyositis ossificans oluşumu (travmatik exostosis) (İznik; Geç Bizans Dönemi).



Res. 6 — İ.T.K. '85, A. 32.1. Bir erişğine ait sol tibia gövdesi. Kemik zarının gözenekli yapısı (Periostal reaksiyon, osteomyelitis) (İznik; Geç Bizans Dönemi) A; kemik zarındaki birbirine paralel çizgiler (hipervaskülarizasyon) B.

Metin Özbek

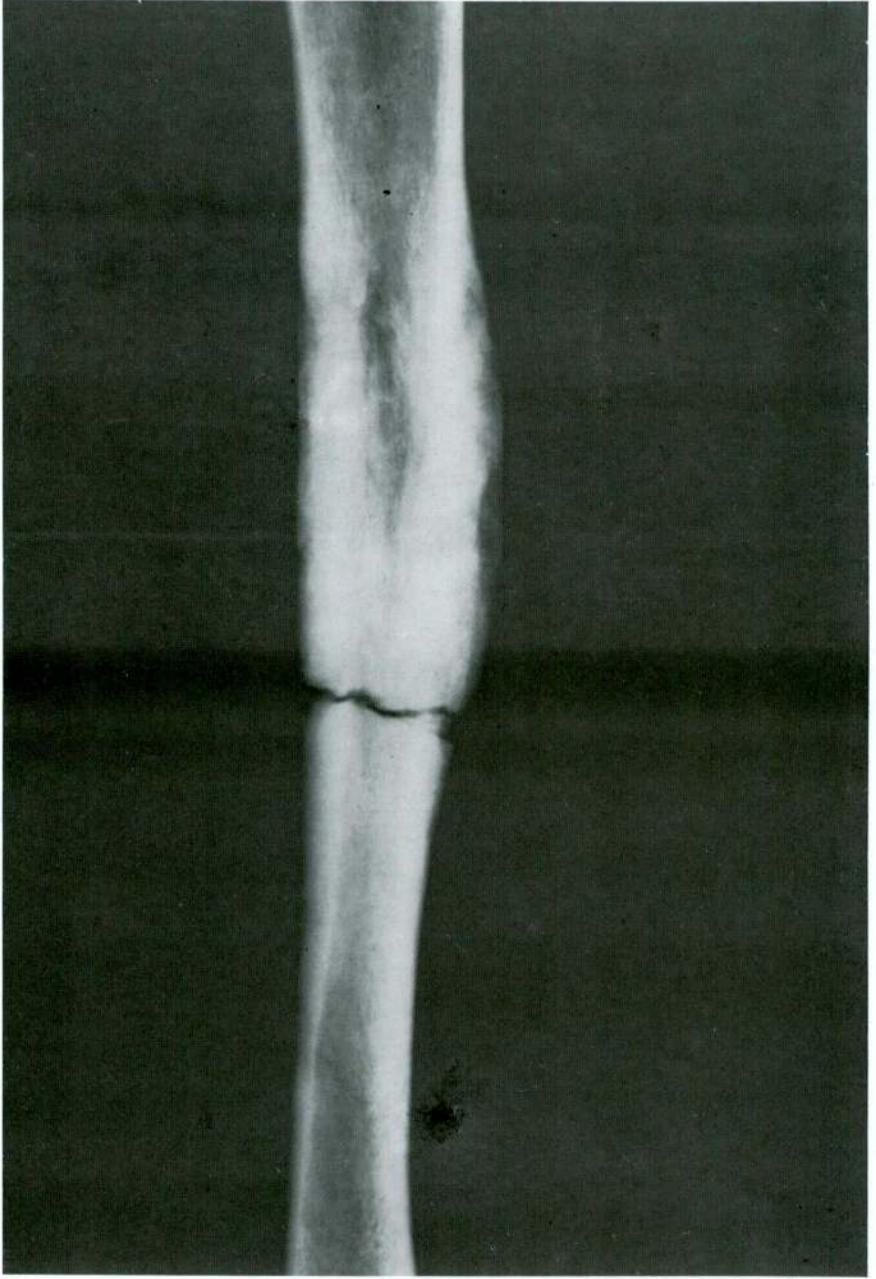


Res. 6C — İ.T.K. '85. A. 32.1. Bir erişkine ait sol tibia gövdesinin enine kesiti. Kompakt doku ve kemik zarı arasındaki abse (okla işaretli).



Res. 7 — İ.T.K. '80. No. 4-60. 35-38 yaşlarında bir erkeğe ait sağ tibia gövdesi. Kemik duvarındaki kalınlaşma ve peristal reaksiyon (A). İrinin akmasını sağlayan delik (cloacae) (B) (Iznik; Geç Bizans Dönemi).

Metin Özbek



Res. 7C — İ.T.K. '80. No. 4-60. Bir erişkine ait sağ tibiaanın önden çekilen röntgeni. Kompakt dokunun kalınlığı, ilik kanalının daralması dikkati çekmektedir.